(1—80.) 3.

ROYAL LONDON OPHTHALMIC HOSPITAL

Eine neue Methode

der

Cataract-Extraction

von

Dr. R. Liebreich,

Professor der Augenheilkunde und Arzt am St. Thomas-Hospital in London.

Mit 3 Holzschnitten.

Berlin 1872.

Verlag von August Hirschwald.

Unter den Linden 68.

B 3.

Eine neue Methode

der

Cataract-Extraction

von

Dr. R. Liebreich,

Professor der Augenheilkunde und Arzt am St. Thomas-Hospital in London.

Mit 3 Holzschnitten.

Berlin 1872.

Verlag von August Hirschwald.

Unter den Linden 68.

Das Recht der Uebersetzung bleibt vorbehalten.

1650611

Die Majorität der Ophthalmologen hat sich an den eingehenden Studien betheiligt, zu denen die vorzüglichen Resultate der Gräfe'schen Extractions-Methode aufforderten. Durch die sorgfältigsten Statistiken wurde, indem man Gräfe's Vorschriften Schritt für Schritt folgte, zur Feststellung der Thatsache beigetragen, dass der peripherische Linearschnitt dem Lappenschnitt gegenüber die entschiedensten Vortheile darbietet.

Ich habe während dieser Zeit einen andern Weg eingeschlagen. Ich fühlte mich von Gräfe's Verfahren nicht so vollkommen befriedigt, aus Gründen, die ich weiter unten anführen werde. Da ich mich aber andrerseits nicht dem Factum verschliessen konnte, dass die Lappenextraction den viel grössern Procentsatz an Vereiterungen, den sie verursacht, durch die Vollkommenheit ihrer

besten Resultate nicht aufzuwiegen vermag, so sann ich auf ein Verfahren, welches die Vortheile beider Methoden zu vereinigen und ihre Nachtheile möglichst auszuschliessen im Stande wäre. Ein genau analysirender Vergleich zwischen den beiden Methoden in Beziehung auf den Mechanismus der Operation selbst, den Heilungsverlauf und die schliesslichen Resultate sollte mich hierzu führen. Es scheint mir zum Verständniss des Folgenden nöthig, die Hauptpunkte dieser vergleichenden Betrachtung hier anzuführen.

Vergleichen wir zuerst den Schnitt in Beziehung auf Form, Lage und Ausführung:

Gräfe's Schnitt war ursprünglich in der Tendenz, das für die Wundheilung angeblich ungünstigere Hornhautgewebe zu vermeiden, möglichst weit an die Peripherie gelegt. Später näherte er sich zwar mehr dem Hornhautrande, blieb jedoch an der Oberfläche noch überall ausserhalb und oberhalb der Corneal-Grenze. Eine möglichst vollkommen lineare Form, so weit eine solche überhaupt auf einer Kugeloberfläche ausführbar, stellt ihn am schroffsten dem Lappenschnitt gegenüber. Letzterer, beinahe einen Halbkreis bildend, bietet allerdings für die nachfolgenden Acte der Operation vollkommen verschiedene Bedingungen dar. Während die lineare Wunde selbst bei excentrischen Bewegungen des Auges geschlossen bleibt, und nur durch einen Druck auf die Wundränder selbst zum Klaffen gebracht werden kann, hat die Lappenwunde eine so grosse Neigung zum Klaffen, dass schon eine

starke Bewegung des Auges, oder ein leichter Druck mit dem Finger die Wundränder weit von einander entfernt.

Hierauf beruht hauptsächlich die Verschiedenheit im Mechanismus der Linsenentbindung. Bei dem Lappenschnitte macht nämlich die Linse, nach eröffneter Kapsel, sobald man die Wunde zum Klaffen bringt, eine Drehung, bei welcher der von dem Wundcentrum abgewendete Punkt ihres Aequators als Drehungs-Centrum dient, während der der Wunde zugekehrte Linsenrand sich vorwärts bewegt. Durch diese Bewegung rückt die Linse gegen die Hinterfläche der Iris, wie der Kindskopf gegen den Damm, drängt die Iris nach vorne und gleitet dabei an ihrer Hinterfläche entlang, um endlich, den Widerstand des Sphincter pupillae überwindend, frei sich in die Wunde einzustellen. Dieser Mechanismus kann bei dem Gräfeschen Schnitt nicht zu Stande kommen. Würde man hier nach dem Schnitt die Kapsel eröffnen und die Wunde zum Klaffen bringen, so würde die Linse weiter nach vorne rücken und gleichmässig gegen die ganze Hinterfläche der Iris drücken, aber niemals aus der Pupille heraustreten; daher ist es bei der Gräfe'schen Methode mechanisch nothwendig, den der Wunde zugekehrten Iris-Theil bis zum Sphincter auszuschneiden, oder, wie das von Taylor vorgeschlagen, an der Peripherie einzuschneiden. Aber auch nach Entfernung der Iris und Eröffnung der Kapsel kann das einfache Klaffenmachen der Wunde die Linse noch nicht zum Austritt nöthigen. Es wurden daher in der ersten Zeit Tractions-Instrumente (Bowman's

und Crittchet's Löffel, oder Gräfe's Haken) benutzt. Später wurde die innere Einführung dieser Instrumente durch äussere Manöver ersetzt.

Auf der grössern Tendenz des Hornhautlappens zum Klaffen beruht nun aber auch, und wie mir scheint ausschliesslich, die Verschiedenheit in dem Heilungsvorgang, in den Vorsichtsmaassregeln, deren man für diese beiden Methoden bedarf, und in den Resultaten, welche dabei erzielt werden.

Dass die günstigeren Resultate der Gräfe'schen Operation nicht auf einer günstigern Heilungs-Tendenz des Scleralgewebes im Vergleich zu dem Cornealgewebe beruhen, wie man dies eine Zeit lang geglaubt, darüber kann jetzt wohl um so weniger irgend ein Zweifel herrschen, als es nachgewiesen ist, dass selbst in denjenigen Schnitten welche nach der ursprünglichen Angabe gemacht sind, nur der oberflächliche Theil der Schnittwunde dem Scleralgewebe angehört, der tiefere Theil derselben dagegen immer in der Hornhaut liegen müsse. In Beziehung auf die peripherische Lage des Gräfe'schen Schnitts habe ich aber die Ueberzeugung gewonnen, dass nicht nur ihr kein günstiger Einfluss zuzuschreiben sei, sondern dass sie im Gegentheil als eine der Hauptschattenseiten dieses Verfahrens betrachtet werden muss. (Ich werde auf diesen Punkt noch zurückzukommen haben.)

So bleibt denn nur die lineare Form der Wunde und ihre geringere Tendenz zum Klaffen als Cardinal-

punkt stehen, dem wir es zu verdanken haben, dass das Gräfe'sche Verfahren von einem sehr viel geringern Procentsatz von totalen Vereiterungen gefolgt ist als die Lappen-Extraction, dass die für die ältere Methode nöthigen Vorsichtsmaassregeln und Einschränkungen der Patienten bedeutend vermindert werden konnten, dass endlich die Prognose, welche beim Lappenschnitt, je nach der Constitution des Patienten so sehr wechselte, selbst für die schwächlichsten marastischsten Individuen, mit dünnster und schlaffster Hornhaut unendlich günstiger geworden ist. Selbst dies letzte Factum scheint mir nicht auf den ungünstigeren Ernährungsverhältnissen des Lappens zu beruhen, sondern auf dem rein mechanischen Momente, dass die lineare Wunde, selbst bei einer aus Mangel an Elasticität sich faltenden oder einsinkenden Hornhaut, sich sofort schliesst, sowie der Humor aqueus sich wieder ansammelt, und dass dies bei der Lappenwunde nicht immer der Fall ist.

Bei allen diesen Vorzügen des peripherischen Linearschnittes schien mir doch Gräfe's Operations-Eingriff selbst noch zu complicirt und zu gewaltsam, Glaskörper-Vorfall und Blutungen in die vordere Kammer während der Operation, Iritis, Iris-Einklemmung in die Wundwinkel, Capsulitis hyalitis etc. nach der Operation noch zu häufig, und endlich die günstigsten Resultate, im Verhältniss zu den günstigsten der Lappen-Extraction, noch nicht rein und vollkommen genug. Geht man diesen Uebelständen genauer auf die Spur, so wird man

finden, dass sie sich alle von ein und derselben Grundbedingung herleiten lassen, nämlich von der peripherischen Lage des Schnittes. Diese peripherische Lage ist:

1) die Ursache davon, dass es mechanisch unmöglich ist, die Linse ohne Iridectomie zu entbinden,
2) dass die Excision der Iris eine sehr breite und vollständige sein muss, da sonst eine zu grosse Neigung zu Iris-Vorfall vorhanden ist. Eine so starke Erweiterung des Pupillargebietes bedingt
3) dass es nothwendig, die Operation nach oben zu machen, damit ein Theil der Pupille durch das obere Lid verdeckt werde; der Linsenaustritt nach oben ist aber bedeutend erschwert durch die Neigung des Auges, nach oben zu fliehen; daher muss
4) das Auge während der ganzen Operation durch die Lidhalter offen gehalten und durch die Fixir-Pincette nach unten gezogen werden; dies ist schmerzhaft, für das Auge verletzend und bedingt
5) nicht selten Glaskörper-Vorfall, zu dem ein peripherischer Schnitt schon ohnehin mehr geneigt macht. Glaskörper-Vorfall aber und Blutungen in die vordere Kammer sind die Haupterschwernisse für eine sorgfältige Entfernung aller Cortical-Reste und bedingen hierdurch

6) jene schweren Formen von Iritis, welche durch den andauernden Reiz unterhalten werden, den hinter der Iris befindliche quellende Linsenreste hervorbringen.

Diese Uebelstände wurden mir klar, nachdem ich nur kurze Zeit den ursprünglichen Angaben Gräfe's gefolgt war, und ich beschrieb daher schon im Jahre 1867 in einem Artikel: „Cataract", den ich für das „nouveau Dictionaire de Médecine et de Chirurgie" von Baillière schrieb, eine Modification des Verfahrens. Diese bezeichnet jedoch nur den ersten Schritt auf dem Wege, auf welchem ich im Laufe der nächsten vier Jahre durch eine grosse Reihe systematisch durchgeführter Versuche allmählich zu der Methode gekommen bin, wie ich sie jetzt als eine definitive glaube hinstellen zu können.

Ich entfernte mich zunächst mehr und mehr von dem Hornhautrande nach dem Centrum, so dass der ganze Schnitt in die Hornhaut zu liegen kam, mit Ausnahme

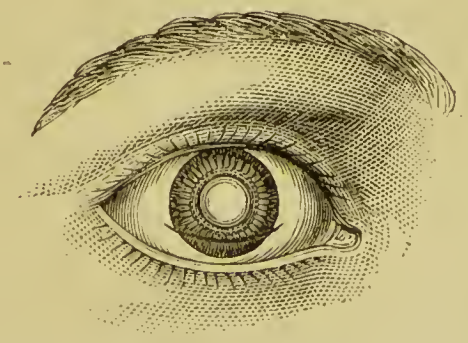

der etwa einen Millimeter ausserhalb der Hornhaut gelegenen Punctions- und Contrapunctions-Stelle. Die Mitte des beinahe lineären, nur ganz leicht gebogenen Schnittes kam dabei etwa 1½ bis 2 Millimeter innerhalb des Hornhautrandes zu liegen, also ungefähr an der Stelle, gegen welche hin sich der Linsenäquator wendet, wenn die Linse durch einen leichten Druck gegen den Wundrand zu jener Drehung gebracht wird, von der ich oben in Bezug auf die Lappen-Extraction gesprochen. Bei dieser Form und Lage der Wunde ist eine breite Excision der Iris nicht mehr unumgänglich; ich schnitt daher immer schmalere und kürzere Stücke der Iris aus, bis ich die Iridectomie endlich ganz fortliess und nun sah, dass auch ohne eine wirkliche Lappenbildung der Mechanismus zu Stande gebracht werden kann, durch den der vordringende Linsenäquator den Widerstand der Iris und des Sphincter Pupillae überwindet, um in die Wunde zu dringen.

Sobald die Iridectomie verlassen, bedurfte ich nicht mehr des Lidhalters und der Fixations-Pincette, was den ganzen Operations-Vorgang zu einem schonenderen und fast schmerzlosen machte. Die Schnittführung büsste dadurch nicht wesentlich von ihrer Sicherheit ein. Mit dem Gräfe'schen Messer ausgeführt, giebt man ihr auch ohne Fixation sehr leicht die vollkommenste Regelmässigkeit.

So operire ich gegenwärtig in folgender Weise:

Der Patient liegt in der Rückenlage, bekommt nur wenn er es dringend verlangt, Chloroform; die Pupille ist durch Atropin erweitert; der Operateur steht für das rechte Auge hinter dem Kopf, für das linke an der linken Seite des Patienten. Ein Assistent wird nicht unumgänglich erfordert. Der ganze Instrument-Apparatus besteht aus zwei Instrumenten, nämlich einem möglichst schmalen Gräfe'schen Messer und einem Cystitom, welches an seinem andern Ende einen gewöhnlichen Daviël'schen Löffel trägt. Man kann sogar Alles in ein Instrument vereinigen, welches an der einen Seite ein Gräfe'sches Messer, am andern Ende einen Daviël'schen Löffel und im Innern des Stiels ein aus- und einzuschiebendes Cystitom trägt.

Ich nehme an, es sei das rechte Auge zu operiren. In diesem Falle erfasst der Operateur das obere Lid mit dem Zeigefinger der linken Hand, während er den Mittelfinger in einem Winkel des Auges leicht gegen die Sclerotica anlegt. Das in der rechten Hand gehaltene Messer, dessen Rücken horizontal und nach hinten gerichtet ist, während die Ebene der Klinge mit dem horizontalen Meridian des Auges einen Winkel von ungefähr 45 Grad macht, dringt mit der Spitze in die Sclerotica ein, und zwar etwa 1 Millimeter auswärts vom Hornhautrande an der aus der Figur ersichtlichen Stelle. Ohne seine Richtung zu verändern, gleitet das Messer durch die vordere Kammer hindurch, um an der gegenüber liegenden Stelle die Contrapunction so zu machen,

dass die Spitze einen Millimeter (oder etwas weniger) vom Hornhautrande entfernt in der Sclerotica zum Vorschein kommt. Nun wird das Messer so weit vorge-

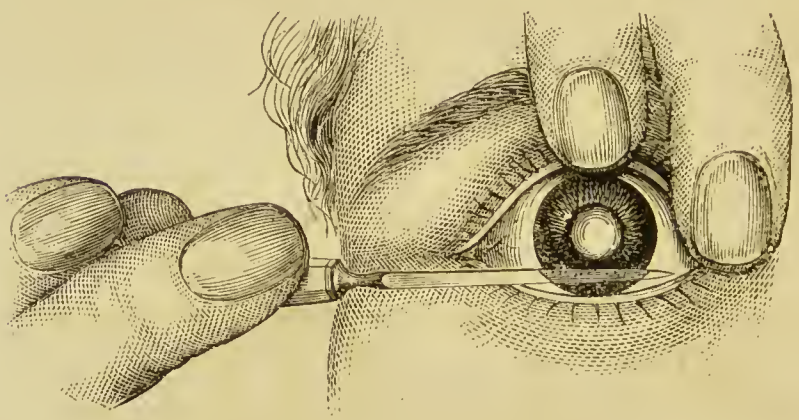

schoben, dass man beim Zurückziehen den Schnitt beenden kann. Während der Vollendung des Schnitts lässt man zugleich das Lid fallen.

Der zweite Act der Operation besteht in der sorgfältigen Eröffnung der Kapsel.

Für den dritten Act wird der Daviël'sche Löffel leicht gegen den untern Hornhautrand gedrückt, während der Zeigefinger der linken Hand, welcher das obere Lid hält, durch das Lid hindurch einen ganz leisen Druck auf den höchsten Punkt der Hornhaut ausübt. Hierdurch

wird der Linse eine leichte Drehung gegeben, ihr unterer Rand drängt in der bereits erwähnten Weise gegen die hintere Irisfläche, stülpt die Iris vor, gleitet an ihr entlang bis zum Pupillarrande, überwindet den Widerstand des Sphincter und stellt sich nun frei in die Wunde ein, welche durch das Auflegen des Daviël'schen Löffels zum

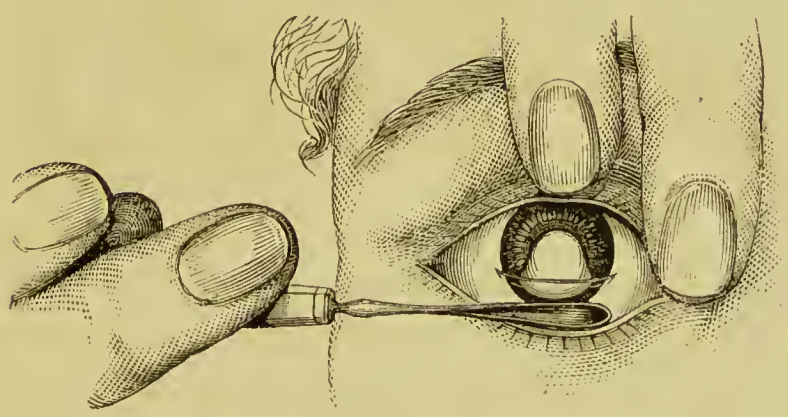

Klaffen gebracht ist. Eine leicht drückende Bewegung des Zeigefingers der linken Hand, welche das obere Lid von oben nach unten über die Hornhaut schiebt, genügt, um die Linse vollends zum Austritt zu bringen. Eine ähnliche Bewegung des Lides wird dann noch benutzt, um etwa zurückgebliebene Corticalreste herauszutreiben, nachdem man dieselben vorher bei geschlossenen Lidern durch leises Reiben von hinter der Iris her nach

der Pupille geschoben. Sollte hiernach die Pupille noch nicht rund erscheinen, sondern ihr Rand nach der Wunde hin verzogen sein, so giebt man diesem seine normale Lage wieder durch ein Aufwärtsschieben des untern Lides, oder falls dies nicht ausreicht, durch Einführung des Daviël'schen Löffels.

Welches sind nun die Vortheile dieser Operations-Methode?

1) ist sie unzweifelhaft unter allen Extractions-Methoden die einfachste, am wenigsten verletzend, am wenigsten schmerzhaft.
2) ist sie unbedingt am leichtesten auszuführen und bedarf nur weniger Uebung. Dadurch empfiehlt sie sich auch für Operateure, die nur von Zeit zu Zeit eine Staaroperation zu machen haben, und wird so denjenigen Patienten zu statten kommen, welche nicht im Stande sind, bis zu einem grössern Centralpunkte zu gelangen, um sich geübteren Händen zu übergeben.

   Wegen dieser grössern Leichtigkeit der Ausführung entfernt sie zugleich den letzten Vorwand für die Reclination, die, trotz des allgemeinen mit Recht über sie ausgesprochenen Verdammungsurtheils, doch noch hie und da ausgeführt wird.
3) hat sie vor der Lappenextraction den Vorzug der viel sicheren, regelmässigeren und constanten Schnittführung. Der Lappenschnitt bekommt

selten, selbst von den geübtesten Operateuren ausgeführt, bei der besten Assistenz, bei dem geduldigsten oder anästhesirten Patienten, bei Benutzung von Lidhalter und Fixations-Instrumenten, die theoretisch zu verlangende Regelmässigkeit; bald ist seine Höhe oder Breite nicht die beabsichtigte, bald seine Lage unrichtig, oder die Wunde unregelmässig. Es liegt dies zwar zum Theil an der schwierigen Form des Schnittes selbst, aber zum bei weitem grösseren Theil, meiner Ueberzeugung nach, an dem Mechanismus, durch welchen das keilförmige Staarmesser diesen Schnitt zu Wege bringen soll. (Ein schmales Gräfe'sches Messer würde selbst einen Lappen sicherer und regelmässiger bilden als alle verschiedenen Formen des Staarmessers.) Bei meinem Schnitte dagegen wird man selbst bei einem unruhigen Patienten, ohne Assistenz, ohne Lidhalter und ohne Fixation nicht die geringste Schwierigkeit finden, dem ganzen Schnitte in jedem Falle genau die gewünschte Form und Lage zu geben. Dies hängt namentlich von der Leichtigkeit ab, mit der man die Contrapunctionsstelle wählen, das Messer zurückziehen und an einer andern Stelle durchstossen kann, wenn man sich etwa in der Wahl der Contrapunctionsstelle geirrt, und von der Freiheit, mit der man während der Beendigung des Schnitts die Neigung

der Klinge wechseln darf, falls dies nöthig sein sollte. Einige Uebung wird ausreichen, um dieser Correctionen zu entbehren und die Contrapunction sowohl als den ganzen Schnitt ohne Aenderung von vorne herein genau in der beabsichtigten Weise auszuführen.

4) hat mein Verfahren dem Gräfe'schen gegenüber den Vorzug einer günstigern Lage des Operationsterrains und vermeidet dadurch alle Uebelstände, welche wir, als aus der zu peripherischen Lage der Wunde hervorgehend, bezeichnet haben.

5) In Bezug auf den Heilungsvorgang steht sie, gleich Gräfe's Methode, dem Lappenschnitt vortheilhaft gegenüber durch den geringen Einfluss, den Alter, Constitution, Allgemeinbefinden, Jahreszeit und ähnliche Momente ausüben; durch die geringeren Ansprüche, welche man an das ruhige Verhalten der Patienten nach der Operation zu machen hat, und vor Allem durch die geringere Neigung zur Hornhaut-Eiterung.

6) Was die definitiven Resultate anbetrifft, so bietet meine Methode den Vortheil, einerseits keinen grössern Procentsatz gänzlicher Verluste herbeizuführen als Gräfe's Verfahren; während dabei doch andrerseits, in Beziehung auf optische, und wenn ich mich so ausdrücken darf, auf anatomische Vollkommenheit, ihre besten Resultate

den besten Resultaten der Lappenextraction identisch sind.

Die Methode eignet sich für alle verschiedenen Cataracte; ausgenommen sind folgende:

1) Diejenigen Schichtstaare, die nur mit Iridectomie behandelt zu werden brauchen.
2) Staare, die in frühester Kindheit durch wiederholte Discision operirt werden sollen.
3) Vollkommen flüssige Staare (Discision mit breiter Nadel).
4) Kernlose, partielle, schon zum grossen Theil resorbirte und daher hauptsächlich die traumatischen Staare, für welche die Discision ausreicht.

In allen andern Fällen von Cataract kann ganz in der oben angegebenen Weise verfahren werden, und braucht man höchstens die Breite des Schnittes und die sehr geringe Bogenhöhe um ein Weniges zu variiren, je nach der Grösse des Kerns der Consistenz der Corticalis, und namentlich je nach dem Verhältniss, in welchem in dem betreffenden Falle die Grösse des Staars zur Grösse der Hornhaut steht. Bei gleichmässig erweichter Corticalis, kleinem Kern und hinreichend grosser Hornhaut braucht man die Punction und Contrapunction nur etwas niedriger, dichter am Hornhautrande zu machen und durch geringere Neigung der Messerklinge dem Schnitt eine stricte lineare Form zu geben. Bei grossem, hartem Kern dagegen, zäher, nicht vollkommen reifer Corticalis

ist es nöthig, besonders wenn die Hornhaut ausnahmsweise klein ist, die Wunde dadurch breiter und ein klein wenig mehr gekrümmt zu machen, dass man die Punctions- und Contrapunctionsstelle etwas näher gegen den horizontalen Meridian des Auges hin verlegt und der Klinge eine etwas stärkere Neigung (als 45 Grad gegen den horizontalen Meridian) giebt.

Auf diese Weise kann man, ohne die Klaffungs-Tendenz der Wunde zu vermehren, derselben in jedem Falle eine hinreichende Ausdehnung geben, um selbst die voluminösesten Cataracte mit Leichtigkeit und ohne irgend welches gewaltsame Manöver heraustreten zu lassen.

Sogar für die Entfernung der Linse in der Kapsel ist diese Wunde ausreichend. Will man hierbei Pagenstechers Verfahren anwenden, so muss man meinen Schnitt freilich mit der Iridectomie verbinden. Delgado's Verfahren würde sich dagegen auch ohne Iridectomie anwenden lassen.

Ich selbst beabsichtige, einen andern Weg einzuschlagen, um mittelst meines Schnittes die Linse mit der Kapsel zu extrahiren, und werde ich erst noch einer grössern Versuchsreihe bedürfen, um mich über die Frage aussprechen zu können, ob und für welche Fälle sich die Entbindung der Linse mit der Kapsel zweckmässig mit meiner Schnittführung verbinden lässt. Ebenso wird sich erst aus einem Vergleich einer noch grössern als mir bisher zu Gebote stehenden Statistik mit mehreren Hundert von mir im Verlauf der vergangenen vier Jahre mit

Iridectomie gemachten Operationen die Frage beantworten lässen, ob und für welche Fälle es zweckmässig sei, meinen Schnitt mit einer auch nur kleinen Iridectomie zu verbinden. Hoffentlich werde ich nicht allein an dieser Frage zu arbeiten haben, sondern viele Collegen meinen Vorschlag annehmen, der, um das bisher Gesagte kurz zusammenzufassen, in Folgendem besteht:

Um die bei der Gräfe'schen Operation aus der peripherischen Lage und bei der Lappen-Extraction aus der Lappenhöhe hervorgehenden Uebelstände zu vermeiden, gebe ich für eine neue Extractionsmethode den folgenden Schnitt an, der mit einem möglichst schmalen Gräfe'schen Messer ausgeführt werden soll:

Punction und Contrapunction etwa 1 Millimeter ausserhalb der Hornhaut in der Sclerotica gelegen; der ganze übrige Schnitt mit einer minimen Krümmung so durch die Hornhaut gehend, dass seine Mitte etwa $1\frac{1}{2}$ bis 2 Millimeter von dem Hornhautrande entfernt bleibt.

Dieser Schnitt kann nach oben oder nach unten, mit oder ohne Iridectomie ausgeführt und die Linse durch ihn mit oder ohne ihre Kapsel extrahirt werden.

Wenn man, wie ich dies zur Zeit thue, die Extraction nach unten und ohne Iridectomie ausführt, so wird die ganze Operation auf dasjenige Maximum von Einfachheit reducirt, welches uns erlaubt, dieselbe ohne Assistenten, ohne Elevateur und Fixation, ohne Narkose

und mit Benutzung von nur zwei Instrumenten auszuführen.

In dieser Form bietet das Verfahren zugleich den Vortheil, durch den mildesten und wenigst gefährlichen chirurgischen Eingriff das ideale Resultat zu ermöglichen, d. h. einen Zustand, bei dem sich das operirte Auge von dem normalen nur durch die Abwesenheit der Linse und eine mühsam aufzufindende Hornhautnarbe unterscheidet.

Druck von G. Bernstein in Berlin.